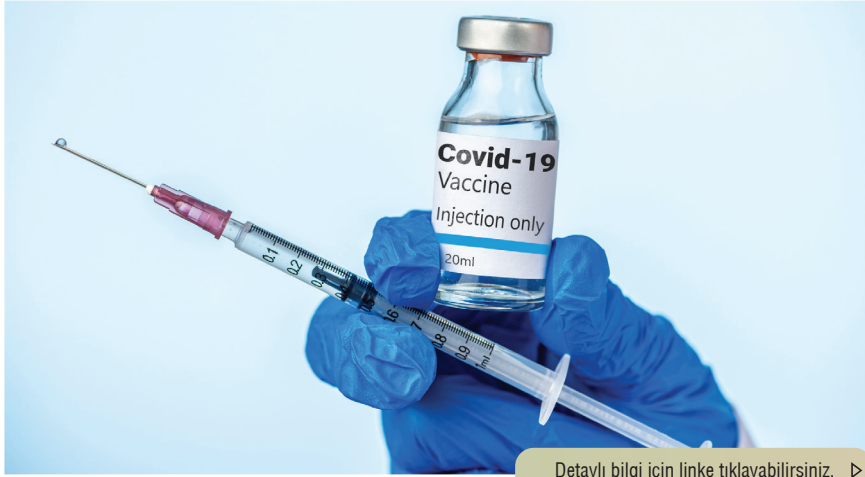


# VİRAL GÜNDEM

Bu içerik **Abdi İbrahim Medikal Direktörlüğü** tarafından hazırlanmıştır.



Detaylı bilgi için linke tıklayabilirsiniz. >

<https://www.nature.com/articles/s41467-021-24285-4>

## Farklı Vayrantlarda Etkili mi?

- > mRNA aşılılarıyla ilgili yeni yapılan bir çalışmada;
- > İki doz mRNA aşısı olmuş 180 sağlık çalışanının ve 50 COVID-19 geçirmiş hastanın serumlarından alınan örnekler incelendi.
- > Aşıllıların nötralizasyon titrelerinin, hastaneye yatışı gerekmeden iyileşmiş COVID-19 hastalarınınkinden fazla olduğu belirtildi.
- > Bu çalışma ile 2 doz mRNA aşısının, SARS-CoV-2 varyantlarının bazılarına karşı çapraz nötralizasyon sağlayacak antikor oluşturduğu gösterildi.




Detaylı bilgi için linke tıklayabilirsiniz. >

[https://dergipark.org.tr/en/pub/jcm/issue/60386/859146#article\\_cite](https://dergipark.org.tr/en/pub/jcm/issue/60386/859146#article_cite)

## Tomografinin Prognozadaki Yeri

- > Yoğun bakım ünitesindeki COVID-19 hastalarının prognozunu tahmin etmede göğüs bilgisayarlı tomografi (BT) sonuçlarının öneminin sorgulanması amacıyla Türkiye'de gerçekleştirilen çalışmada;
- > Göğüs BT görüntülerinde kaldırım taşı paterni olan hastalarda invaziv mekanik ventilasyon desteği gereksiniminin istatistiksel olarak anlamlı bulunduğu,
- > Konsolidasyon / buzlu cam opasite paterni oranı 1'den büyük olan hastaların daha yüksek (yaklaşık beş kat) ölüm oranına sahip olduğu saptandı.
- > Sonuç olarak; COVID-19 hastalığında göğüs BT taramalarından elde edilen sonuçlar ile yoğun bakımdaki hasta prognozunun öngörülebileceği belirtildi.




Detaylı bilgi için linke tıklayabilirsiniz. ▶

<https://www.sciencedirect.com/science/article/pii/S2352512621003775?via%3Dihub>

## Saç Dökülmesi ve Tırnak Belirtileri

- 41 yaşında kadın hasta, dispne, burun tıkanıklığı, ateş, boğaz ağrısı, kuru öksürük ve koku alamama semptomları ile acil servise başvurdu ve soğuk algınlığı tedavisi ile eve gönderildi.
- 2 ay sonra hasta ellerinde kızarıklık ve soyulma, yoğun saç dökülmesi, tırnaklarında yatay kırıklar farketti ve hekime başvurdu yapılan COVID-19 IgG antikor testi pozitif bulundu.
- 4 ay sonra sadece tırnaklarında rezidü Beau çizgileri (yatay tırnak çizgileri) kaldığı, semptomların çoğunun tedavisiz iyileştiği ve 1 yıllık izlemde semptomların tekrarlamadığı bildirildi.
- Viral hastalık gibi ani sistemik gelişmelerin saç ve tırnaklarda bulunan keratinosit büyümesini kesintiye uğratabileceği, bu semptomların tamamen iyileşmesinin 6-12 ayı bulabileceğinin; hastaya ilk günkü görünümün geri kazanılacağına aktarılmasının önemli olduğu belirtildi.



Detaylı bilgi için linke tıklayabilirsiniz. ▶

<https://pubmed.ncbi.nlm.nih.gov/34185314/>

## Gebelerde Mortalite

- Brazilya'da yapılan çalışmada kadınlarda COVID-19 ile ilişkili şiddetli akut solunum sıkıntısı sendromuna (ARDS) bağlı ölüm oranlarını tahmin etmek için hamile ve doğum sonrası kadınlar ile hamile olmayan kadınlar karşılaştırıldı.
- Obstetrik grupta ARDS/COVID-19'a bağlı ölüm oranı %7,8 (377/4853) iken obstetrik olmayan grupta %13,9 (5946/42 915) idi.
- Obstetrik grupta COVID-19 ile ilgili ölümlerin üçüncü trimester veya doğum sonrası dönemde yoğunlaştığı saptandı.
- COVID-19 ile ilişkili şiddetli ARDS'si olan hamile ve doğum sonrası kadınlar, ilişkili komorbidite olsa bile hamile olmayan kadınlara göre daha düşük ölüm oranına sahipti.